Δρ Δημήτριος Ν. Γκέλης



Ιατρός, Οδοντίατρος, Ωτορινολαρυγγολόγος, Διδάκτωρ της Ιατρικής Σχολής του Πανεπιστημίου Αθηνώ ν

ΩΤΟΡΙΝΟΛΑΡΥΓΓΟΛΟΓΙΚΟ ΙΑΤΡΕΙΟ

ΜΟΝΑΔΑ ΕΡΕΥΝΑΣ, ΔΙΑΓΝΩΣΗΣ ΚΑΙ ΘΕΡΑΠΕΙΑΣ ΒΑΡΗΚΟΪΑΣ, ΙΛΙΓΓΩΝ ΚΑΙ

ΕΜΒΟΩΝ ΤΩΝ ΑΥΤΙΩΝ
Δαμασκηνού 46, Κόρινθος 20100, τηλ. 2741026631, 6944280764

www . gelis . gr , www . pharmagel . gr , www . orlpedia . gr , www . allergopedia . gr
,
www
.
gkelanto
.
gr

Επικοινωνία: pharmage @ otenet .gr

ΔΙΑΤΡΗΣΗ ΤΟΥ ΤΥΜΠΑΝΟΥ ΤΟΥ ΑΥΤΙΟΥ©

Υπό Δρ Δημητρίου Ν. Γκέλη

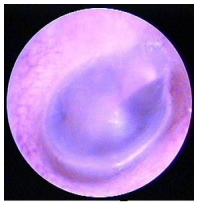

Φυσιολογικό τύμπανο δεξιού αυτιού

Το **τύμπανο του αυτιού** ή **τυμπανικός υμένας** είναι μια λεπτή μεμβράνη που βρίσκεται στο βάθος το έξω ακουστικού πόρου και διαχωρίζει την κοιλότητα του αυτιού (

μέσον ους

) από τον έξω ακουστικό πόρο. Το μέσον ους επικοινωνεί με το ρινοφάρυγγα μέσω ενός λεπτού σωληνίσκου, τη λεγόμενη

Ευσταχιανή σάλπιγγα

. Το ακέραιο τύμπανο εξασφαλίζει τη μεταβίβαση των ακουστικών ερεθισμάτων (ήχων), στην υπόλοιπη ακουστική συσκευή του αυτιού και εξασφαλίζει την εξίσωση της πίεσης μέσα στην κοιλότητα του αυτιού. Όμως για διάφορους λόγους το τύμπανο μπορεί να υποστεί ρήξη, η οποία μπορεί να μην επουλωθεί και η τρύπα να παραμείνει στο τύμπανο.

Η διάμετρος της τρύπας ποικίλλει σε μέγεθος. Απόδειξη της παρουσίας τρύπας στο τύμπανο μπορεί να είναι ή έξοδος αέρα, όταν το άτομο συγκρατήσει τα ρουθούνια του και ταυτόχρονα φυσήξει τη μύτη του με κλειστό το στόμα του. Καθώς λοιπόν το άτομο φυσάει ακούγεται ο ήχος του εξερχόμενου αέρα , ο οποίος δια της Ευσταχιανής σάλπιγγας φτάνει στην κοιλότητα του αυτιού και εξέρχεται από την τρύπα. Σε περίπτωση όμως που η κοιλότητα του αυτιού είναι γεμάτη με πολύ πυκνό υγρό ή στερεοποιημένο απέκκριμα, τότε δεν βγαίνει ο αέρας. Όταν κάποιο τύμπανο παθαίνει ρήξη κατά κανόνα πονάει. Όμως ο πόνος δεν παραμένει για μεγάλο χρονικό διάστημα.

Αιτίες ρήξης του τυμπάνου

Οι αιτίες που μπορούν να προκαλέσουν ρήξη σε κάποιο τύμπανο συνήθως είναι ο τραυματισμός ή κάποια λοίμωξη, όπως η οξεία μέση πυώδης ωτίτιδα, κατά την οποία το συσσωρευμένο στην κοιλότητα του μέσου ωτός, πύον, μη βρίσκοντας δυνατότητα αποχέτευσης δια μέσου της Ευσταχιανής σάλπιγγας προκαλεί ρήξη του τυμπάνου, ανακουφίζοντας τον ασθενή από τον αφόρητο πόνο.

Μια τραυματική ρήξη τυμπάνου μπορεί να προκληθεί στις εξής περιπτώσεις:

Αν ο πάσχων δεχθεί ισχυρό ράπισμα (χαστούκι) από την ανοιχτή παλάμη κάποιου.

Μετά από κάταγμα των οστώ ν του κρανίου.

Αν συμβεί πλησίον του ατόμου κάποια ισχυρή έκρηξη.

Μετά από βίαιη εισαγωγή στον έξω ακουστικό πόρο και προώ θησή μέχρι το τύμπανο αιχμηρού αντικειμένου π.χ. βελόνα, οδοντογλυφίδα, κλαδίσκου κλπ.

Μετά από εισαγωγή στο αυτί κάποιου καυτού υγρού, π.χ. λαδιού ή καυστικού υγρού

Μετά από ξαφνική πλαγία πτώ ση στην επιφάνεια της θάλασσας ή λίμνης, οπόταν εισάγεται μέσα στον ακουστικό πόρο στήλη νερού υπό ισχυρή πίεση, που προκαλεί ρήξη του τυμπάνου.

Κεντρική διάτρηση τυμπάνου σε γυναίκα ηλικίας 96 ετών. Οι εκχυμώσεις που παρατηρούνται οφείλονται σε χειρισμούς της ασθενούς στην προσπάθειά της να καθαρίσει τον έξω ακουστικό πόρο. Η ασθενής πάσχει από μεγάλου βαθμού νευραισθητήριο βαρηκοΐα που οφείλεται κυρίως στην ωτογήρανση και όχι στη διάτρηση που της δημιουργήθηκε στην παιδική ηλικία.

Κατά τη διάρκεια του φυσιολογικού τοκετού όταν η η μητέρα ασκεί υπερβολική πίεση, κάνοντας ισχυρό χειρισμό Βαλσάλβα (μεγίστη εκπνοή, αλλά με κλειστό το στόμα και τη μύτη). Μια διαφορά πίεσης κατά μήκος του τυμπάνου της τάξης των 5 psi μπορεί να προκαλέσει ρήξη του τυμπάνου. Η αυξημένη ενδοκοιλιακή πίεση κορυφώ νεται επανειλημμένα κατά τη διάρκεια του δευτέρου σταδίου του τοκετού, καθώ ς ασκεί πίεση εξώ θησης. Η διάτρηση αυτή μπορεί να περάσει μόνη της μέσα σε έξι εβδομάδες και μπορεί να μη γίνει αντιληπτή, διότι δεν έχει εξέλθει αίμα από τον έξω ακουστικό πόρο. Γιαυτό πάντοτε αμέσως μετά τον τοκετό πρέπει να γίνεται ωτοσκόπηση των αυτιώ ν μητέρων [1].

Οι λοιμώξεις της μέσης κοιλότητας του αυτιού (του μέσου ωτός) μπορεί να συνοδεύονται από πόνο, βαρηκοΐα και ξαφνική ρήξη του τυμπάνου που μπορεί να επουλωθεί και να

κλείσει η τρύπα ή να μην επουλωθεί και να διατηρηθεί μονίμως η τρύπα στο αυτί. Στην οξεία ρήξη του τυμπάνου μπορεί να τρέχει από το αυτί αιματηρό υγρό ή πύον.

Στη χρονία μέση ωτίτιδα συνήθως εξέρχεται πυώδες ή οροπυώδες υγρό δια μέσου της τρύπας του τυμπάνου ή αν θεραπευτεί φαρμακευτικά η χρόνια λοίμωξη του αυτιού, η τρύπα παραμένει. Η παρουσία μιας τρύπας στο τύμπανο ενός αυτιού το καθιστά ευάλωτο στις λοιμώξεις, ιδίως μετά την εισαγωγή νερού ή άλλου υγρού στον έξω ακουστικό πόρο του αυτιού.

Σπανίως, μετά από τοποθέτηση μικρού πλαστικού σωληνίσκου στο τύμπανο σε ασθενείς με χρόνια συσσώρευση υγρού στη μέση κοιλότητα του αυτιού τους, μπορεί να παραμείνει η τρύπα στο τύμπανο μετά την απόπτωση του σωληνίσκου ή την αφαίρεσή του σωληνίσκου από τον ιατρό.

Παθολογική διάτρηση τυμπάνου μπορεί να εκδηλωθεί και σε νεογνά το πρώτο δεκαήμερο της ζωής τους, που οφείλεται σε οξεία μέση ωτίτιδα εξαιτίας παθολογικών βακτηριδίων, όπως η PSEUDOMONAS AERUGINOSA στις πλείστες περιπτώσεις και σπανιότερα η SER RATIA MARCENSCENS
και ο
STAPHYLOCOCCUS
. Στα νεογνά με ρήξη τυμπάνου πρέπει να χορηγούνται ενδοφλεβίως αντιβιοτικά (ampicillin-ceftazidime) επί δεκαήμερον , σε νοσοκομειακές συνθήκες
[2].

Μεγάλη κεντρική διάτρηση τυμπάνου

Πολύ μεγάλη διάτρηση τυμπάνου. Διακρίνεται το οστάριο του άκμωνα

Οι περισσότερες διατρήσεις του τυμπάνου επουλώνονται αυτόματα μόνες τους μέσα σε λίγες εβδομάδες μετάτη ρήξη, αν και σε μερικές περιπτώσεις η επούλωση γίνεται μετά από παρέλευση μηνών.

Κατά τη φάση της επούλωσης δεν πρέπει να μπαίνει νερό μέσα στο αυτί και να αποφεύγονται οι τραυματισμοί του. Όσες διατρήσεις τυμπάνου δεν επουλωθούν μόνες τους μπορεί να κλείσουν με κατάλληλη χειρουργική επέμβαση, την τυμπανοπλαστική ή με την κάλυψη της τρύπας με τσιγαρόχαρτο ή επίθεμα υδατοδιαλυτής χιτοσάνης (βλέπε παρακάτω).

Οι επιπτΩσεις της διΑτρησης του τυμπΑνου στην ακουστικΗ ικανΟτητα

Συνήθως, όσο πιο μεγάλη είναι μια τρύπα στο τύμπανο, τόσο πιο μεγάλη είναι και η απώλεια της ακοής. Το σημείο του τυμπάνου, στο οποίο έχει γίνει η διάτρηση επηρεάζει το βαθμό της βαρηκοΐας. Στις περιπτώσεις σοβαρών κρανιοεγκεφαλικών κακώσεων, με κατάγματα του λιθοειδούς οστού, που φιλοξενεί το αυτί, μπορεί να γίνει απεξάρθρωση των ακουστικών οσταρίων που μεταβιβάζουν τον ήχο από το παλλόμενο τύμπανο στο εσωτερικό του αυτιού. Μπορεί επίσης να προκληθεί κάκωση σ'αυτό το ίδιο το εσωτερικό αυτί (έσω ους), οπόταν μπορεί να προκύψει σοβαρό πρόβλημα βαρηκοΐας.

Αν η διάτρηση οφείλεται σε ξαφνικό τραυματισμό του τυμπάνου από εξωτερική βία ή μετά από έκρηξη μπορεί να προκληθεί έντονη βαρηκοΐα που συνοδεύεται από εμβοές. Στους ασθενείς που υπέστησαν ρήξη του τυμπάνου μετά από άσκηση φυσικής βίας και όχι μετά από έκρηξη συνήθως παρατηρείται καθαρή βαρηκοΐα αγωγιμότητας στις συχνότητες που ακούγεται η ομιλία. Σε άλλες περιπτώσεις μπορεί να παρατηρηθεί βαρηκο
ΐ
α μεικτού τύπου, Η εκδήλωση και νευραισθητήριας βαρηκοΐας στους ίδιους ασθενείς αφορά τις παρακείμενες υψηλές συχνότητες.

Σε μια προοπτική μελέτη του Berger G , και των συνεργατών του (1997) επί 120 περιπτώσεων ρήξης του τυμπάνου, που δεν οφείλονταν σε έκρηξη και συλλέχτηκαν μέσα σε έξι έτη αναφέρονται 33 ασθενείς (27.5%) με φυσιολογική ακοή , 57 ασθενείς (47.5 %) με βαρηκοία αγωγιμότητας, 29 (24.2 %) με μεικτού τύπου βαρηκοία και ένας ασθενής με καθαρή νευραισθητήρια βαρηκοία (0.8 %). Η σοβαρότητα της βαρηκοΐας αγωγιμότητας είχε σχέση με το μέγεθος της ρήξης του τυμπάνου. Μόνον οριακή διαφορά υπήρχε μεταξύ των βλαβών που προκλήθηκαν από νερό ή αέρα.

Από της διατρήσεις εκείνες που προκάλεσαν μεγάλη διαφορά μεταξύ της αερίνης και της οστέινης αγωγής ήσαν οι διατρήσεις του οπισθίου και κάτω τεταρτημορίου του τυμπάνου. Βάσει των ακοομετρικών ευρημάτων σε κανέναν ασθενή δεν είχε προκληθεί οσταριακή βλάβη **[3].** Η επούλωση της ρήξης του τυμπάνου συνοδεύεται συνήθως από αποκατάσταση της βαρηκοΐας αγωγιμότητας, ενώ οι εμβοές υποχωρούν μέσα σε λίγες ώρες ή ημέρες.

Η εγκατάσταση χρόνιας φλεγμονής, που είναι αποτέλεσμα της διάτρησης μπορεί να προκαλέσει μεγάλου βαθμού βαρηκοΐα.

Θεραπεία της διάτρησης του τυμπάνου

Η οξεία μέση ωτίτιδα που συνοδεύεται από διάτρηση του τυμπάνου και αποβολή πυώδους απεκκρίματος πρέπει να αντιμετωπίζεται με χορήγηση κάποιου αντιβιοτικού ευρέος φάσματος, π.χ αμοξυκιλλίνη + κλαβουλανικό ή κεφακλόρη, επί 10 ημέρες. Το αποβαλλόμενο απέκκριμα μπορεί εν τω μεταξύ να καλλιεργηθεί και αν βρεθεί ένοχο μικρόβιο, το οποίο δείχνει κάποια άλλη ευαισθησία, προς διαφορετικό αντιβιοτικό, τότε αλλάζει ο γιατρός το αντιβιοτικό. Συνήθως μετά τον ειδικό καθαρισμό του έξω ακουστικού πόρου του αυτιού από τον ωτορινολαρυγγολόγο και τη λήψη του αντιβιοτικού από το στόμα υποχωρεί η λοίμωξη.

Άλλοτε πάλι ο ΩΡΛ μπορεί να χορηγήσει και τοπικές σταγόνες αντιβιοτικού και κορτικοστεροειδούς, ανά 2-3 ώρες για 5 ημέρες. Ο ασθενής μπορεί να παραπονεθεί για πόνο ή ότι νοιώθει να κυλάει το φάρμακο στο λαιμό του. Αυτό συμβαίνει διότι το υγρό φεύγει από την κοιλότητα του αυτιού και ρέοντας μέσα από την Ευσταχιανή σάλπιγγα φθάνει στο φάρυγγα , οπόταν το καταπίνει ο ασθενής. Αν η τοποθέτηση των σταγόνων είναι πολύ ενοχλητική, τότε αποφεύγονται. Η αντίληψη ότι, όταν υπάρχει τρύπα στο τύμπανο δεν πρέπει να ενσταλάσσονται σταγόνες στον έξω ακουστικό πόρο του αυτιού δεν πρέπει να είναι απόλυτη και την απόφαση για τη χρήση των σταγόνων θα την πάρει ο θεράπων ΩΡΛ.

Η παρουσία πυώδους απεκκρίματος σε ένα αυτί με παλιά διάτρηση (χρονία μέση ωτίτιδα)

αντιμετωπίζεται με τον ίδιο τρόπο που περιγράφηκε στην οξεία ρήξη του τυμπάνου από λοίμωξη. Αφού, μετά τη θεραπεία, στεγνώσει το αυτί συνιστάται στον ασθενή να φροντίζει να μην μπαίνει νερό στο αυτί κατά το λούσιμο, την κολύμβηση κ.λ.π.

Προτού γίνει απόπειρα αποκατάστασης της διάτρησης θα πρέπει να γίνεται ακοομετρικός έλεγχος και να αξιολογείται η ακουστική ικανότητα του ασθενούς. Τα οφέλη από το κλείσιμο της τρύπας του τυμπάνου περιλαμβάνουν τη μη είσοδο νερού στην κοιλότητα του αυτιού, κατά τη διάρκεια του λουσίματος της κολύμβησης (το οποίο θα μπορούσε να προκαλέσει λοίμωξη στο αυτί), τη βελτίωση της ακουστικής ικανότητας και της ελάττωσης των εμβοών. Μπορεί επίσης να προλάβει τη συντήρηση της χρόνιας λοίμωξης, τη δημιουργία χολοστεατώματος (κυστικός όγκος του μέσο ωτός), που μπορεί να προκαλέσει διαβρωτικές καταστροφές της κοιλότητας του αυτιού).

Αν η διάτρηση είναι πολύ μικρή ο ωτορινολαρυγγολόγος μπορεί να την θέσει υπό παρακολούθηση για ένα χρονικό διάστημα μήπως κλείσει μόνη της. Άλλοτε πάλι, εφόσον ο ασθενής είναι πολύ συνεργάσιμος ο ωτορινολαρυγγολόγος μπορεί να αποπειραθεί να μπαλώσει την τρύπα. Αυτό μπορεί να γίνει με τη βοήθεια χειρουργικού μικροσκοπίου και αφού με χημικό τρόπο ερεθίσει τα χείλη της τρύπας, πράγμα που διεγείρει την ιστική ανάπτυξη, τοποθετεί ένα μπάλωμα αποστειρωμένου τσιγαρόχαρτου επάνω στο τύμπανο. Με την εφαρμογή του μπαλώματος παρατηρείται βελτίωση της ακοής. Για να κλείσει η τρύπα ίσως χρειαστεί η τοποθέτηση τσιγαροχάρτινου μπαλώματος 3-4 φορές.

Σήμερα με τεχνικές της βιομηχανικής προσφέρεται μια νέα θεραπευτική στρατηγική κλεισίματος της τρύπας και αναγέννησης του τυμπάνου προτού αποφασιστεί η τυμπανοπλαστική. Στο Department of Biosystems & Biomaterials Science and Engineering, Seoul National University, Seoul, Republic of Korea. Ο **Kim JH , και οι συνεργάτες του (2010)** , χρησιμοποιώντας ιστομηχανικές μεθόδους κατασκεύασαν τεχνητά τύμπανα από

υδατοδιαλυτή χιτοσάνη
, η οποία είναι γνωστόν ότι αποτελεί ένα εξαίρετο βιο-υλικό για την επούλωση τραυμάτων

Ερευνήθηκαν τα χαρακτηριστικά, η κυτταροτοξικότητα και τα επουλωτικά αποτελέσματα διαφόρων υδατοδιαλυτών αυτοκόλλητων επιθεμάτων χιτοσάνης [**water-soluble chitosan patches (WSCPs)]** . Για την παρασκευή αυτών των επιθεμάτων χρησιμοποιήθηκαν ποικίλες συγκεντρώσεις υδατοδιαλυτής χιτοσάνης και γλυκερόλης. Το πιο αποτελεσματικό αυτοκόλλητο επίθεμα που συνέθεσαν ήταν αυτό που περιείχε 3% υδατοδιαλυτής χιτοσάνης και 3% γλυκερόλης, πάχους περίπου 35 mum, και ισχύ τάσεως (tensile strength) της τάξεως των 7 MPa, ένα ποσοστό επιμήκυνσης 101%, με υδροφυλική επιφάνεια και χωρίς κυτταροτοξικότητα. Στις μελέτες που έγιναν in vivo φάνηκε ότι τα υδατοδιαλυτά αυτοκόλλητα επιθέματα χιτοσάνης προκαλούσαν αποτελεσματικότερη επούλωση και κλείσιμο της τρύπας του τυμπάνου. Παρατηρήθηκε ότι τα τύμπανα που έκλεισαν οι τρύπες τους και επουλώθηκαν με το αυτοκόλλητο επίθεμα υδατοδιαλυτής χιτοσάνης δημιούργησαν ίνες κολλαγόνου υψηλότερης πυκνότητας και καλύτερο συνδετικό ιστό από τον ιστό που δημιουργόταν μετά την αυτόματη επούλωση
[4].

Αν με τους παραπάνω τρόπους δεν κλείσει η τρύπα στο τύμπανο, τότε θα πρέπει να συζητηθεί η χειρουργική αποκατάσταση της τρύπας με **τυμπανοπλαστική**. Με την τυμπανοπλαστική κλείνει η τρύπα, τοποθετώντας κάποιο κομμάτι ιστού από τον ίδιο τον ασθενή (περιτονία από μυ ή τεμάχιο λεπτού χόνδρου. Η
τυμπανοπλαστική
μπορεί να εφαρμοστεί σε παιδιά και ενήλικες. Έτσι τρύπα οριστικά και βελτιώνεται η ακουστική ικανότητα, αν η επέμβαση γίνει από έμπειρα χέρια
[5]
. . Παρά τούτο η συχνότητα επιτυχίας της τυμπανοπλαστικής στους ενήλικες φτάνει, όπως έχει περιγραφεί σε πολλές μελέτες, το 60-99% και στα παιδιά το
35-94%

[6].

Βιβλιογραφία

1. Baum JD , Rattigan MI , Sills ES , Walsh AP . Clinical Presentation and Conservative Management of Tympanic Membrane Perforation during Intrapartum Valsalva Maneuver. Case Report Med.
2010;2010:856045.

2. Iacovidou N , Falaena V , Alexaki A , Nika A . Spontaneous Perforation of the Tympanic Membrane in the First 10 Days of Life. Am J Perinatol.
2010 Mar 11.

3. Berger G , Finkelstein Y , Avraham S , Himmelfarb M . Patterns of hearing loss in non-explosive blast injury of the ear. .
J Laryngol Otol.
1997 Dec;111(12):1137-41.

4. Kim JH , Choi SJ , Park JS , Lim KT , Choung PH , Kim SW , Lee JB , Chung JH , Choung YH
. Tympanic membrane regeneration using a water-soluble chitosan patch.
Tissue Eng Part A.
2010 Jan;16(1):225-32.

5. Al-Khtoum N , Hiari MA . Myringoplasty in children: retrospective analysis of 35 cases. Braz J Otorhinolaryngol.
2009 May-Jun;75(3):371-4.

6. Sarkar S , Roychoudhury A , Roychaudhuri BK . Tympanoplasty in children. Eur Arch

Otorhinolaryngol.
2009 May;266(5):627-33. Epub 2009 Jan 22.