Δρ Δημήτριος Ν. Γκέλης

Ιατρός, Ωτορινολαρυγγολόγος, Οδοντίατρος, Διδάκτωρ της Ιατρικής Σχολής του Πανεπιστημίου Αθ

Κόρινθος. Τηλ. 6944280764 pharmage@otenet.gr
www.gelis.gr

Αικατερίνη Γκέλη

Ιατρός, Ακτινοδιαγνώστρια

Παπαληγούρα 16, Άσσος Κορινθίας

Τηλ.6944544820, kgkeli @ yahoo .

Οι **χρόνιες υποκειμενικές εμβοές των αυτιώ ν** μπορεί να αποτελούν

χαρακτηριστικό σύμπτωμα της **κλινικής ωτοσκλήρυνσης** μαζί με μια σταδιακά εξελισσόμενη **βαρηκο α**, η οποία σε μερικές περιπτώσεις μπορεί να οδηγήσει και στην **κώ φωση** του πάσχοντος. Αρκετοί ασθενείς με ωτοσκλήρυνση, εκτός από τη βαρηκοΐα και της εμβοές παραπονούνται και για **κρίσεις ιλίγγου** .

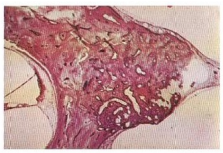

Εικόνα αριστερα: Ωτοσκληρυντική βλάβη του δεξιού ωτός, που περιλαμβάνει το ένα τρίτο του πάχους της κάψας του κοχλία. Πλησίον της ωτοσκληρυντικής εστίας υπάρχει μεμβράνη στην ωοειδή θυρίδα από προηγηθείσα αναβολελεκτομή. *[Briton BH, Linthicum FH, Jr. Otosclerosis: Histologic confirmation of radiologic findings. Ann Otol Rhinol Laryngol. 1970 Feb;79(1):5-11].*

Ο Gristwood RE και Venables WN. (2003) ανέλυσαν τα κλινικά ευρήματα 1,014 περιπτώσεων ωτοσκλήρυνσης, οι οποίες επιβεβαιώθηκαν με χειρουργική επέμβαση στον αναβολέα, στη Νότια Αυστραλία μεταξύ του 1960 και του 1972 και βρήκαν ότι οι εμβοές είχαν επίπτωση 65%.

Βρήκαν επίσης ότι οι εμβοές είχαν σχέση και με το γένος (p

Οι σχέσεις μεταξύ των εμβοών και της ηλικίας του ασθενούς, η διάρκεια της βαρηκοΐας, η παρουσία του **σημείου του Schwartze** και της σοβαρότητας της παθολογοανατομικής βλάβης δεν ήσαν σημαντικά. **[1]**.

Τα ακοολογικά ευρήματα της ωτοσκλήρυνσης είναι ευδιάκριτα, αλλά μπορεί και να ποικίλουν. Όταν υπάρχει μόνον καθαρή **ωτοσκλήρυνση του αναβολέα**, τότε τα πιο προεξέχοντα ακοολογικά σημεία λαμβάνονται, όταν χορηγούνται ερεθίσματα χαμηλής συχνότητας.

Τα ακοολογικά αυτά ευρήματα αντανακλούν το αποτέλεσμα που προκαλεί η αυξημένη δυσκαμψία του αναβολέα στη μετάδοση του ήχου στο μέσον ους. Αυτό γίνεται αντιληπτό και

από τις χαρακτηριστικές ανωμαλίες που παρατηρούνται στην

τυμπανομετρία, τα **ακουστικά αντανακλαστικά** και την **ακοομετρία καθαρού τόνου** .

Εικόνα αριστερά: Καλλιτεχνική απόδοση της ωτοσκλήρυντικής βλάβης του δεξιού ωτός, όπως καθορίστηκε εξετάζοντας πολλές τομές στη σειρά του κροταφικού οστού [*Briton BH, Linthicum FH, Jr. Otosclerosis: Histologic confirmation of radiologic findings. Ann Otol Rhinol Laryngol. 1970 Feb;79(1):5-11*].

Όταν η ωτοσκλήρυνση εξαπλωθεί στον κοχλία, αναπτύσσεται **νευραισθητήριος βαρηκοία** , που μπορεί να συνοδεύεται από
αιθουσαία συμπτώ ματα
και ή
εμβοές των αυτιώ ν
.

Η πλήρης ακοολογική εκτίμηση μπορεί να αποδειχθεί μοναδικά βοηθητική στο να τεθεί η διάγνωση της ωτοσκλήρυνσης, αναγνωρίζοντας τη χαρακτηριστική καμπύλη της καθήλωσης του αναβολέα και στον προγραμματισμό της χειρουργικής, φαρμακευτικής ή με την εφαρμογή ακουστικών βαρηκοΐας, αποκατάστασης της ακουστικής ικανότητας του ασθενούς **[2].**

Όσον αφορά τις **εμβοές** από ωτοσκλήρυνση αυτές, σε αρκετές των περιπτώσεων, μπορεί να πάψουν να γίνονται αντιληπτές, μόλις φορέσει ο ασθενής το κατάλληλο ακουστικό βαρηκοΐας και ξαναγίνονται αντιληπτές μόλις αφαιρέσει ο ασθενής το ακουστικό.

Αν τούτο δεν είναι αντιμετώπιση εκλογής και ενδείκνυται η χειρουργική επέμβαση στον αναβολέα, σε πολλές περιπτώσεις μαζί με την αποκατάσταση της ακοής εξαφανίζονται και οι εμβοές. Τούτο όμως δεν συμβαίνει πάντοτε.

Αρκετοί ασθενείς εξακολουθούν μετά την χειρουργική επέμβαση στον αναβολέα να έχουν εμβοές. Συνήθως αυτό είναι ένδειξη ότι η ωτοσκλήρυνση είναι εξαπλωμένη και σε κάποιο τμήμα του κοχλία.

Η χορήγηση **φθοριούχου νατρίου, ανθρακικού ασβεστίου, βιταμίνης D3, βιταμίνης K2, Κιτρικού μαγνησίου (Florigkel)** και σε δόση τριών καψουλών ημερησίως, σε άτομα άνω των 70 κιλών ή 2 καψουλών ημερησίως για άτομα κάτω των 70 κιλών και με γεμάτο το στομάχι, επί τρία έτη μπορεί, αφενός να σταθεροποιήσει την ωτοσκλήρυνση ή όταν είναι αρχόμενη η νόσος να την αντιστρέψει και επιπλέον να θεραπεύσει ή να ελαττώσει σε σημαντικό βαθμό τις εμβοές και τις κρίσεις ιλίγγου **[3, 4, 5]** .

Το **Φθοριούχο νάτρι**ο σε συνδυασμό με τις παραπάνω **βιταμίνες** και **ιχνοστοιχεία** μπορεί να σταθεροποιήσει σε σημαντικό ποσοστό την κακή εξέλιξη της **κοχλιακής ωτοσκλήρυνσης.**
Ένα μικρό ποσοστό ασθενών με κοχλιακή ωτοσκλήρυνση μπορεί με την παρέλευση των ετών να παρουσιάσει επιδείνωση της
βαρηκοΐας
, παρά τη συνεχή λήψη του
Florigkel
για τρία συνεχόμενα χρόνια.
[5]
.

Εφόσον τα επίπεδα της βιταμίνης D3 **(25 υδρόξυβιταμίνη D3)** είναι μικρότερα των 30ng/ml στον ορό του αίματος του ασθενούς, ο ασθενής χρειάζεται υψηλότερες δόσεις βιταμίνης D3 **[D3 Gkelin drops**], που τις χορηγεί σ' αυτόν συμπληρωματικά ο ωτορινολαρυγγολόγος του **[6, 7]**

.

Η ΒΑΡΗΚΟΙΑ, ΟΙ ΕΜΒΟΕΣ ΚΑΙ ΟΙ ΚΡΙΣΕΙΣ ΙΛΙΓΓΟΥ ΤΩΝ
ΜΠΟΡΕΙ ΝΑ ΑΝΤΙΜΕΤΩΠΙΣΤΟΥΝ ΕΠΙΤΥΧΩΣ, ΣΕ ΣΗΜΑΝΤ
ΣΥΣΤΗΜΑΤΙΚΗ ΛΗΨΗ ΤΟΥ ΣΥΜΠΛΗΡΩΜΑΤΟΣ ΔΙΑΤΡΟΦ
Οι εμβοές των αυτιών συνεπεία της ωτοσκλη
αντιμετωπιστούν με ακουστικό βαρηκοΐας, α
αντιληπτές μόλις αφαιρέσει ο ασθενής το ακ