

## ΔΙΑΓΝΩΣΤΙΚΗ ΑΞΙΑ ΤΗΣ ΒΙΝΤΕΟΣΤΡΟΒΟΚΥΜΟΓΡΑΦΙΑΣ

Συντάχθηκε απο τον/την Δρ Δημήτριος Ν. Γκέλης, Ιατρός, Οδοντίατρος, Ωτορινολαρυγγολόγος, Διδάκτωρ Πανεπιστημίου Αθηνών - Τελευταία Ενημέρωση Δευτέρα, 08 Ιανουάριος 2018 10:00

---

## ΦΩΝΗ, ΔΙΑΤΑΡΑΧΕΣ ΦΩΝΗΣ, ΨΗΦΤΙΚΗ ΟΓΚΟΛΟΓΙΑ ΛΑΡΥΓΓΟΣ

Δ

ρ

Δημήτριος Ν. Γκέλης



Ιατρός, Ωτορινολαρυγγολόγος, Οδοντίατρος, Διδάκτωρ της Ιατρικής του Πανεπιστημίου Αθηνών

□

Με ιδιαίτερο ενδιαφέρον στη φωνιατρική και τις παθήσεις του λάρυγγα

Δαμασκηνού 46, Κόρινθος 27100, Τηλ: 27410026631, 6944280764

e - mail :

[pharmage](mailto:pharmage@otenet.gr)

[@otenet.gr](mailto:pharmage@otenet.gr)

[www.gelis.gr](http://www.gelis.gr)

[www.pharmagel.gr](http://www.pharmagel.gr)

[www.allergopedia.gr](http://www.allergopedia.gr)

MONA

ΔΑ: Ενδοσκόπησης λάρυγγα, Βινεολαρυγγοστροβοσκόπησης, Ανάλυση

# ΔΙΑΓΝΩΣΤΙΚΗ ΑΞΙΑ ΤΗΣ ΒΙΝΤΕΟΣΤΡΟΒΟΚΥΜΟΓΡΑΦΙΑΣ

Συντάχθηκε απο τον/την Δρ Δημήτριος Ν. Γκέλης, Ιατρός, Οδοντίατρος, Ωτορινολαρυγγολόγος, Διδάκτωρ Πανεπιστημίου Αθηνών - Τελευταία Ενημέρωση Δευτέρα, 08 Ιανουάριος 2018 10:00

---

## Η **διαγνωστική αξία της Βιντεοστροβοκυμογραφίας**©

**Δ ρ Δημήτριος Ν. Γκέλης**

Οι απεικονιστικές τεχνικές και η βιντεοστροβοκυμογραφία (Verikas A, 2009) (Saito et al, 1996) πόθεση στην κωφότητα

Η στροβοσκόπηση και η κυμογραφία έχουν χρησιμοποιηθεί για την εξέταση των κινητικών ανωμαλιών


Η βιντεοστροβοκυμογραφία (Saito et al, 2008) είναι διαγνωστική αναλυτική μέθοδος για την ποσοτική αξιολόγηση των

Μπορεί επίσης να μελετηθούν επίσης και τα φωνιατρικά, φωνοχειρουργικά και λογοθεραπευτικά απ

Ο Kim et al, (2003) επέδειξαν ότι με τη βιντεοστροβοκυμογραφία μπορεί δημιουργηθούν ευκρινείς π



Εικ.	1	.	Κύμα φυσιολογικού βλεπνογόν
------	---	---	-----------------------------




Εικ..	2.	Δυσωδία. Βραχυσμένη	η φάση της σύγκλεισης (από
-------	----	---------------------	----------------------------

## ΔΙΑΓΝΩΣΤΙΚΗ ΑΞΙΑ ΤΗΣ ΒΙΝΤΕΟΣΤΡΟΒΟΚΥΜΟΓΡΑΦΙΑΣ

Συντάχθηκε απο τον/την Δρ Δημήτριος Ν. Γκέλης, Ιατρός, Οδοντίατρος, Ωτορινολαρυγγολόγος, Διδάκτωρ Πανεπιστημίου Αθηνών - Τελευταία Ενημέρωση Δευτέρα, 08 Ιανουάριος 2018 10:00

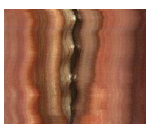
---



Εικ.

3.


Δυσφωνία. Βραχυσμένη διάρκεια της φώνησης. Στο κ



Εικ.

4.


Κατάσταση γλωττίδας μετά από χορδεκτομή. Ανάπτ



Εικ.

5.

Κοκκίωμα εξ επαφής. Δεν επηρεάζεται η ικανότητα τ



Εικ. 6.

Κύστη κάτω από το χείλος της αριστερής φωνητικής χορδής. Στην ανοιχτή σ

## Βιβλιογραφία

Γκέλης ΔΝ, Φλώρα Αναγνώστου. Βιντεοστροβοκυμογραφία. Σύγχρονη ΩΡΛ Ενημέρωση Τόμος ΙΙΙ. Τεύχος Ι, Μάρτιος 2007, σελ16.

[Kim DY](#) , [Kim LS](#) , [Kim KH](#) , [Sung MW](#) , [Roh JL](#) , [Kwon TK](#) , [Lee SJ](#) , [Choi SH](#) , [Wang SG](#) , [Sung MY](#)

Συντάχθηκε απο τον/την Δρ Δημήτριος Ν. Γκέλης, Ιατρός, Οδοντίατρος, Ωτορινολαρυγγολόγος, Διδάκτωρ Πανεπιστημίου Αθηνών - Τελευταία Ενημέρωση Δευτέρα, 08 Ιανουάριος 2018 10:00

---

·  
Videostrobokymographic analysis of benign vocal fold lesions.  
Acta Otolaryngol.  
2003 Dec;123(9):1102-9.

[Lee JS](#) , [Kim E](#) , [Park KS](#) , [Sung MY](#) , [Sung MW](#) , [Kim KH](#) . Development of videostrobokymography for the quantitative analysis of laryngeal vibratory pattern.  
Medinfo.  
1998;9 Pt 2:1022-4.

**Nawka**, T. Videostrobokymography. Xion Medical, 2006.

[Schutte HK](#) , [Svec JG](#) , [Sram F](#) . First results of clinical application of videokymography. Laryngoscope.  
1998 Aug;108(8 Pt 1):1206-10.

[Sung MW](#) , [Kim KH](#) , [Koh TY](#) , [Kwon TY](#) , [Mo JH](#) , [Choi SH](#) , [Lee JS](#) , [Park KS](#) , [Kim EJ](#) , [Sung MY](#) . Videostrobokymography: a new method for the quantitative analysis of vocal fold vibration.  
Laryngoscope.  
1999 Nov;109(11):1859-63

[Verikas A](#) , [Uloza V](#) , [Bacauskiene M](#) , [Gelzinis A](#) , [Kelertas E](#) . Advances in laryngeal imaging.  
Eur Arch Otorhinolaryngol.  
2009 Oct;266(10):1509-20.

□

Ο διαδικτυακός τόπος [www.gelis.gr](http://www.gelis.gr) αποτελεί δεξαμενή ωτορινολαρυγγολογικών και ιατρικών γνώσεων (medical think tank) πολύτιμων για ωτορινολαρυγγολόγους και τους γιατρούς των λοιπών ειδικοτήτων, αφού σχεδόν κάθε μήνα γίνεται ανανέωση των

## ΔΙΑΓΝΩΣΤΙΚΗ ΑΞΙΑ ΤΗΣ ΒΙΝΤΕΟΣΤΡΟΒΟΚΥΜΟΓΡΑΦΙΑΣ

Συντάχθηκε απο τον/την Δρ Δημήτριος Ν. Γκέλης, Ιατρός, Οδοντίατρος, Ωτορινολαρυγγολόγος, Διδάκτωρ Πανεπιστημίου Αθηνών - Τελευταία Ενημέρωση Δευτέρα, 08 Ιανουάριος 2018 10:00

---

ιστοσελίδων του και προστίθενται τα νέα δεδομένα της ιατρικής επιστήμης, ενώ απομακρύνονται οι μη χρήσιμες πλέον γνώσεις. Αυτά όλα τεκμηριώνονται πλήρως με την έρευνα και μελέτη της Ελληνικής και της διεθνούς βιβλιογραφίας που πάντοτε παρατίθεται.

Ο [www.gelis.gr](http://www.gelis.gr) δεν παρέχει ιατρικές οδηγίες ή συμβουλές σε ασθενείς και δεν αποτελεί σταθμό τηλεϊατρικής.

Συνεπώς ουδεμία ιατρική ή άλλου τύπου ευθύνη φέρει για τη χρησιμοποίηση από μη γιατρούς των παρεχομένων ιατρικών γνώσεων και πληροφοριών .

Οι μη γιατροί αναγνώστες μπορούν να ενημερωθούν από τα γραφόμενα στην ιστοσελίδα, για τις ΩΡΛ εξελίξεις, να κατανοήσουν την ιατρική ορολογία, και να διευρύνουν το ιατρικό λεξιλόγιό τους, ώστε να καταλαβαίνουν ασφαλέστερα τις οδηγίες των γιατρών τους.

Ο [www.gelis.gr](http://www.gelis.gr) δεν υποκαθιστά το γιατρό κανενός ασθενούς, ούτε έχει την ευθύνη των πράξεων ασθενών, τους οποίους δεν γνωρίζει. Την ευθύνη για την επίλυση ιατρικών προβλημάτων την έχει μόνον ο γιατρός του κάθε ασθενούς, από τον οποίο οφείλει να ζητήσει βοήθεια, όταν έχει κάποιο πρόβλημα υγείας.

**ΜΙΑ ΙΑΤΡΙΚΗ ΙΣΤΟΣΕΛΙΔΑ ΠΟΤΕ ΔΕΝ ΑΝΤΙΚΑΘΙΣΤΑ ΤΟΝ ΓΙΑΤΡΟ ΕΝΟΣ ΑΣΘΕΝΟΥΣ**

**ΜΙΑ ΙΑΤΡΙΚΗ ΙΣΤΟΣΕΛΙΔΑ ΜΠΟΡΕΙ ΝΑ ΜΟΝΟ ΝΑ ΑΦΥΠΝΙΣΕΙ ΕΝΑΝ ΑΣΘΕΝΗ, ΓΙΑ ΝΑ ΖΗΤΗΣΕΙ ΕΓΚΑΙΡΑ ΙΑΤΡΙΚΗ ΒΟΗΘΕΙΑ ΑΠΟ ΥΠΕΥΘΥΝΟ ΓΙΑΤΡΟ**