

ΕΜΒΟΕΣ ΤΩΝ ΑΥΤΙΩΝ ΑΠΟ ΩΤΟΣΚΛΗΡΥΝΣΗ

Συντάχθηκε απο τον/την Δρ Δημήτριος Ν. Γκέλης, Ιατρός, Οδοντίατρος, Ωτορινολαρυγγολόγος, Διδάκτωρ Πανεπιστημίου Αθηνών - Τελευταία Ενημέρωση Τρίτη, 23 Απρίλιος 2019 07:09



Δρ Δημήτριος Ν. Γκέλης

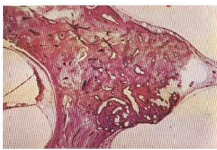
Ιατρός, Ωτορινολαρυγγολόγος, Οδοντίατρος, Διδάκτωρ της Ιατρικής Σχολής του Πανεπιστημίου Αθηνών

Δαμασκηνού 46, Κόρινθος 20131, Τηλ: 2741026631, 6944280764

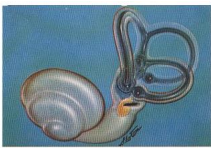
www.gelis.gr www.pharmagel.gr

Οι **χρόνιες υποκειμενικές εμβοές των αυτιών** μπορεί να αποτελούν χαρακτηριστικό σύμπτωμα της **ωτοσκλήρυνση κλινικής** με μια σταδιακά εξελισσόμενη **βαρηκή** οίδημα **α**, η οποία σε μερικές περιπτώσεις μπορεί να οδηγήσει και στην **κώφωση** του πάσχοντος. Αρκετοί ασθενείς με ωτοσκλήρυνση, εκτός από τη βαρηκοΐα και της εμβοές παραπονούνται και για **κρίσεις ιλίγγου**.

Ο [Gristwood RE](#) και [Venables WN](#) . (2003) ανέλυσαν τα κλινικά ευρήματα 1,014 περιπτώσεων ωτοσκλήρυνσης, οι οποίες επιβεβαιώθηκαν με χειρουργική επέμβαση στον αναβολέα, στη Νότια Αυστραλία μεταξύ του 1960 και του 1972 και βρήκαν ότι οι εμβοές είχαν επίπτωση 65%



Ωτοσκληρωτική βλάβη του δεξιού ατιός, που περιλαμβάνει το ένα τρίτο του πάχους της κόχλας του κοχλία. Παύσιον της ωτοσκληρωτικής εστίας υπάρχει μεμβράνη στην οσείδη θύρα από κρηνηθώϊου σφιδολεκτοϊή. [Britton BH, Jr, Linthicum FH, Jr. Otosclerosis: Histologic confirmation of radiologic findings. *Ann Otol Rhinol Laryngol*. 1970 Feb;79(1):5-11]



Καλλιτεχνική απόδοση της ωτοσκληρωτικής βλάβης του δεξιού ατιός, όπως καθορίστηκε εξετάζοντας πολλές τομές στη σειρά του κροτοσφυϊκού οσσιού. [Britton BH, Jr, Linthicum FH, Jr. Otosclerosis: Histologic confirmation of radiologic findings. *Ann Otol Rhinol Laryngol*. 1970 Feb;79(1):5-11].

Βρήκαν επίσης ότι οι εμβοές είχαν σχέση και με το γένος ($p < .0001$), το μέσο προεγχειρητικό επίπεδο γωγής του ήχου δια των οστών ($p = .0012$), το μέσο προεγχειρητικό επίπεδο αγωγής του ήχου δια του αέρος ($p = .0192$), και το μέσο μεταξύ της αερίνης και οστικής αγωγής του ήχου ($p = .0075$). Οι σχέσεις μεταξύ των εμβοών και της ηλικίας του ασθενούς, η διάρκεια της βαρηκοΐας, η παρουσία του **σημείου του Schwartze** και της σοβαρότητας της παθολογοανατομικής βλάβης δεν ήσαν σημαντικά.

[1]

Τα ακοολογικά ευρήματα της ωτοσκλήρυνσης είναι ευδιάκριτα, αλλά μπορεί και να ποικίλουν. Όταν υπάρχει μόνον καθαρή **ωτοσκλήρυνση του αναβολέα**, τότε τα πιο προεξέχοντα ακοολογικά σημεία λαμβάνονται, όταν χορηγούνται ερεθίσματα χαμηλής

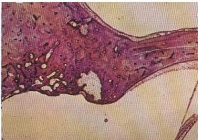
ΕΜΒΟΕΣ ΤΩΝ ΑΥΤΙΩΝ ΑΠΟ ΩΤΟΣΚΛΗΡΥΝΣΗ

Συντάχθηκε απο τον/την Δρ Δημήτριος Ν. Γκέλης, Ιατρός, Οδοντίατρος, Ωτορινολαρυγγολόγος, Διδάκτωρ Πανεπιστημίου Αθηνών - Τελευταία Ενημέρωση Τρίτη, 23 Απρίλιος 2019 07:09


συχνότητας.

Τα ακοολογικά αυτά ευρήματα αντανακλούν το αποτέλεσμα που προκαλεί η αυξημένη δυσκαμψία του αναβολέα στη μετάδοση του ήχου στο μέσον ους. Αυτό γίνεται αντιληπτό και από τις χαρακτηριστικές ανωμαλίες που παρατηρούνται στην **τυμπανομετρία**, τα **ακουστικά αντανακλαστικά** και την **ακοομετρία καθαρού τόνου**

Όταν η ωτοσκλήρυνση εξαπλωθεί στον κοχλία, αναπτύσσεται **νευραιοθητήριος βαρηκοΐα**, που μπορεί να συνοδεύεται από **αιθουσαία συμπτώματα** και ή **εμβοές των αυτιών**. Η πλήρης ακοολογική εκτίμηση μπορεί να αποδειχθεί μοναδικά βοηθητική στο να τεθεί η διάγνωση της ωτοσκλήρυνσης αναγνωρίζοντας τη



Φωτομικρογραφία ωτοσκληρωτικής βλάβης του αριστερού ωτός. Σημειώνεται ότι η βλάβη εκτείνεται στα μέσου όλου του πάχους της κάψας του κοχλία και προβάλλει ελαφρώς προς τον σπύλο του κοχλία. [Britton BH, Jr, Linnikcum FH, Jr. Otosclerosis: Histologic confirmation of radiologic findings. *Ann Otol Rhinol Laryngol*. 1970 Feb;79(1):5-11].



Καλλιτεχνική απόδοση της έκτασης της ωτοσκληρωτικής βλάβης στο αριστερόν ους (απί), όπως καθορίστηκε εξετάζοντας πολλές τομές στη σειρά του κροταφικού οστού. [Britton BH, Jr, Linnikcum FH, Jr. Otosclerosis: Histologic confirmation of radiologic findings. *Ann Otol Rhinol Laryngol*. 1970 Feb;79(1):5-11].

χαρακτηριστική καμπύλη της καθήλωσης του αναβολέα και στον προγραμ-ματισμό της χειρουργικής, φαρμακευτικής ή με την εφαρμογή ακουστικών βαρηκοΐας, αποκατάστασης της ακουστικής ικανότητας του ασθενούς [2]. □

Όσον αφορά τις εμβοές από ωτοσκλήρυνση αυτές, σε αρκετές των περιπτώσεων μπορεί να πάψουν να γίνονται αντιληπτές, μόλις φορέσει ο ασθενής το κατάλληλο ακουστικό βαρηκοΐας και ξαναγίνονται αντιληπτές μόλις αφαιρέσει ο ασθενής το ακουστικό.

Αν τούτο δεν είναι αντιμετώπιση εκλογής και ενδείκνυται η χειρουργική επέμβαση στον αναβολέα, σε πολλές περιπτώσεις μαζί με την αποκατάσταση της ακοής εξαφανίζονται και οι εμβοές. Τούτο όμως δεν συμβαίνει πάντοτε.

Αρκετοί ασθενείς εξακολουθούν μετά την χειρουργική επέμβαση στον αναβολέα να έχουν εμβοές. Συνήθως αυτό είναι ένδειξη ότι η ωτοσκλήρυνση είναι εξαπλωμένη και σε κάποιο τμήμα του κοχλία.

Οι χορήγηση [φθοριούχου νατρίου](#), [ανθρακικού ασβεστίου](#), [βιταμίνης D3](#), [βιταμίνης K2](#), [Κιτρικού μαγνησίου \(Florigkel\)](#)

και σε δόση τριών καψουλών ημερησίως, σε άτομα άνω των 70 κιλών ή 2 καψουλών ημερησίως για άτομα κάτω των 70 κιλών και με γεμάτο το στομάχι, επί τρία έτη μπορεί, αφενός να σταθεροποιήσει την ωτοσκλήρυνση ή όταν είναι αρχόμενη η νόσος να την αντιστρέψει και επιπλέον να θεραπεύσει ή να ελαττώσει σε σημαντικό βαθμό τις εμβοές και τις κρίσεις ιλίγγου **[3, 4, 5]**.

Το Φθοριούχο νάτριο σε συνδυασμό με τις παραπάνω βιταμίνες και ιχνοστοιχεία μπορεί σε σημαντικό ποσοστό να σταθεροποιήσει σε σημαντικό ποσοστό την κακή εξέλιξη της κοχλιακής ωτοσκλήρυνσης . Ένα μικρό ποσοστό ασθενών με κοχλιακή ωτοσκλήρυνση μπορεί με την παρέλευση των ετών να παρουσιάσει επιδείνωση της βαρηκοίας, παρά τη συνεχή λήψη του Florical για τρία συνεχόμενα χρόνια. [5].

Εφόσον τα επίπεδα της βιταμίνης D3 (**25 υδροξύβιταμίνη D3**) είναι μικρότερα των 30ng/ml στον ορό του αίματος του ασθενούς, ο ασθενής χρειάζεται υψηλότερες δόσεις βιταμίνης D3, που τις χορηγεί σ' αυτόν συμπληρωματικά ο ωτορινολαρυγγολόγος του [6, 7]

ΕΜΒΟΕΣ ΤΩΝ ΑΥΤΙΩΝ ΑΠΟ ΩΤΟΣΚΛΗΡΥΝΣΗ

Συντάχθηκε απο τον/την Δρ Δημήτριος Ν. Γκέλης, Ιατρός, Οδοντίατρος, Ωτορινολαρυγγολόγος, Διδάκτωρ Πανεπιστημίου Αθηνών - Τελευταία Ενημέρωση Τρίτη, 23 Απρίλιος 2019 07:09



Το Florigkel είναι συμπλήρωμα διατροφής που περιέχει ανθρακικό ασβταμίνη D3, Βιταμίνη K2 και μαγνήσιο. Χρησιμοποιείται εδώ και 40 χρόνια για την πρόληψη και τη θεραπεία της ωτοσκλήρυνσης.

www.florigkel.gr