


Untitled Document



Δ^ρ Δημήτριος Ν. Γκέλης

Ιατρός, Ωτορινολαρυγγολόγος, Οδοντίατρος

Διδάκτωρ Ιατρικής Σχολής Πανεπιστημίου Αθηνών

Με ιδιαίτερο ενδιαφέρον στην αντιμετώπιση των Αλλεργικών και μη αλλεργικών παθήσεων της μύτης

Δαμασκηνού 46, Κόρινθος 20100, Τηλ.2741026631, 6944280764, e-mail:pharmage@otenet.gr

[www : gelis : gr](http://www.gelis.gr) , [www : orlpedia : gr](http://www.orlpedia.gr) , [www : allergopedia : gr](http://www.allergopedia.gr) , [www : pharmagel : gr](http://www.pharmagel.gr)

,
[www](http://www.gkelanto.gr)

:
[gkelanto](http://www.gkelanto.gr)

:
[gr](http://www.gkelanto.gr)

Η φωτοπηξία ως μέθοδος θεραπείας της αγγειοκινητικής και της φαρμακευτικής ρινίτιδας ©

Υπό Δ^ρ Δημητρίου Ν. Γκέλη

Ρινίτιδα είναι μια φλεγμονή του βλεννογόνου της μύτης, που μπορεί να είναι οξεία ή χρόνια.

Υπάρχουν διάφορα αίτια ρινιτίδων . Η πιο διαδεδομένες ρινιτίδες είναι η **αλλεργική ρινίτιδα** , που

οφείλεται σε ευαισθησία των πασχόντων σε διάφορα αλλεργιογόνα και η **αγγειοκινητική ή μη αλλεργική ρινίτιδα ή χρόνια ιδιοπαθής ρινίτιδα**, δηλαδή ρινίτιδα άγνωστης αιτιολογίας. Τα συμπτώματα που εκδηλώνει το άτομο που πάσχει από μια ρινίτιδα συνήθως είναι:

Μπούκωμα της μύτης (ρινική συμφόρηση), ρινόρροια (πρόσθια ή οπίσθια), πταρμούς και κνησμό. Υπάρχουν ασθενείς που παραπονούνται κυρίως για το μπούκωμα της μύτης τους, άλλοι παραπονούνται κυρίως για τη ρινόρροια και άλλοι για τους πταρμούς. Η χρόνια ρινίτιδα μπορεί να συνοδεύεται και από διαταραχές της όσφρησης ή και την εκδήλωση ρινικών πολυπόδων. Σύνηθες χαρακτηριστικό της ρινίτιδας είναι η φλεγμονή. Όμως ορισμένες μορφές ή υπότυποι της νόσου, όπως η **αγγειοκινητική ρινίτιδα** που με αυξανόμενο ρυθμό γίνεται γνωστή ως

χρόνια ιδιοπαθής ρινίτιδα

, δηλαδή ρινίτιδα άγνωστης αιτιολογίας ή

μη αλλεργική ρινίτιδα

και η

ατροφική ρινίτιδα

δεν είναι κυρίως φλεγμονώδεις νόσοι

[1]

.Πολλοί ασθενείς μπορεί να πάσχουν ταυτόχρονα από αλλεργική και μη αλλεργική ρινίτιδα.

Η αγγειοκινητική ρινίτιδα είναι μια χρόνια ρινίτιδα, που συνοδεύεται κυρίως από συμφόρηση του ρινικού βλεννογόνου χωρίς να υπάρχει λοίμωξη ή αλλεργία. Οι ασθενείς παραπονούνται συνήθως για μόνιμο μπούκωμα της μύτης. Όμως σε πολλές περιπτώσεις παρατηρείται ρινόρροια και πταρμοί. Η διαφορική διάγνωση πρέπει να γίνεται κυρίως από την αλλεργική ρινίτιδα με τη βοήθεια των ενδοεπιδερμικών δοκιμασιών και των in vitro δοκιμασιών RAST.

Αν και οι υπάρχουσες μελέτες παραδοσιακά αναφέρουν την αναλογία της αλλεργικής προς τη μη αλλεργική ρινίτιδα ως 3:1, εν τούτοις οι σύγχρονες μελέτες αναφέρουν ότι το 87% των ασθενών με ρινίτιδα πάσχουν από μεικτή ρινίτιδα, δηλαδή από ένα συνδυασμό αλλεργικής και μη αλλεργικής ρινίτιδας**[2]**.

Περιγράφονται δύο τύποι αγγειοκινητικής ρινίτιδας: 1. Αγγειοκινητική ρινίτιδα που επηρεάζεται και πυροδοτείται από τις αλλαγές του καιρού και της θερμοκρασίας [VMR(w/t)]. 2. Αγγειοκινητική ρινίτιδα που επηρεάζεται και πυροδοτείται από την εισπνοή αερογενών ερεθιστικών ουσιών [VMR(ir)]. Μέχρι στιγμής δεν έχει εντοπιστεί κάποια βιολογική οδός, με την οποία εκδηλώνονται τα συμπτώματα και ούτε υπάρχει κάποια ειδική θεραπεία αντιμετώπισής τους **[3]**. Σε νευρομορφολογικές έρευνες που έγιναν σε 64 ασθενείς με αγγειοκινητική ρινίτιδα, που υπέστησαν υποβλεννογόνια αγγειοτομή των κάτω ρινικών κογχών και βιοψία του βλεννογόνου αποδείχτηκε η παρουσία βλεννογονικής αποσυμπαθητικοποίησης (mucosal desympathization) ιδίως σε ασθενείς μεταξύ των 51 και 70 ετών **[5]**.

Το μούκωμα της μύτης ανακουφίζεται προσωρινά με τη χρήση ενδορρινικών τοπικών αποσυμφορητικών, που μπορούν να χορηγηθούν υπό μορφή ρινικών σταγόνων ή σπρέις. Η διάρκεια της δράσης των τοπικών αποσυμφορητικών διαρκεί 2-3 ώρες, οπότε ο ασθενής υποχρεώνεται να ξαναχρησιμοποιήσει το τοπικό αποσυμφορητικό. Η συνεχής χρήση του τοπικού αποσυμφορητικού πέραν των 5-7 ημερών δημιουργεί εξάρτηση του ασθενούς από το αποσυμφορητικό με επακόλουθο και τη δημιουργία **φαρμακευτικής ρινίτιδας [6]**. Έτσι ο ασθενής πάσχει ταυτόχρονα από αγγειοκινητική και φαρμακευτική ρινίτιδα. Η θεραπεία της φαρμακευτικής ρινίτιδας θα ήταν εύκολη, αν υπήρχε μόνον αυτή.

Η αγγειοκινητική ρινίτιδα είναι άγνωστης αιτιολογίας, αλλά αποδίδεται σε υπερευαισθησία του ρινικού βλεννογόνου προς τον εισπνεόμενο ξηρό αέρα, τους ατμοσφαιρικούς ρύπους, τη βρώση καυτερών καρυκευμάτων, τη λήψη οινοπνευματούχων ποτών, την έκθεση των πασχόντων σε συναισθηματική υπερένταση και τη λήψη διαφόρων φαρμάκων.

Τα **τοπικά ενδορρινικά κορτικοστεροειδή** μερικές φορές μπορεί να δράσουν ανακουφιστικά. Η χρήση ενδορρινικού κορτικοστεροειδούς όπως η **φουορική φλουτικασόνη** (fluticasone furoate) αποδείχτηκε αναποτελεσματική στην αγγειοκινητική ρινίτιδα που επηρεάζεται από τον καιρό και τη θερμοκρασία [VMR(w/t)]

[3]
. Ανεξάρτητα από αυτά, δεν είναι εύκολη η εφαρμογή της συνεχούς χρήσης όχι μόνο ενός κορτικοστεροειδούς, αλλά και οποιουδήποτε φαρμάκου σε μια νόσο χρόνια. Η ενδορρινική **υδροχλωρική αζελαστίνη** χρησιμοποιείται τόσο στην αλλεργική, όσο και στην μη αλλεργική αγγειοκινητική ρινίτιδα **[4]**

Το μπόουκωμα της μύτης στην αγγειοκινητική ρινίτιδα είναι επακόλουθο της μόνιμης συμφόρησης του βλεννογόνου των κάτω ρινικών κογχών. Τούτο γίνεται ορατό αμέσως κατά την απλή ρινοσκόπηση και λεπτομερέστερα με την ενδοσκόπηση, αφού πρώτα επαλειφθεί ο ρινικός βλεννογόνος με επιφανειακό αναισθητικό και αποσυμφορητικό.

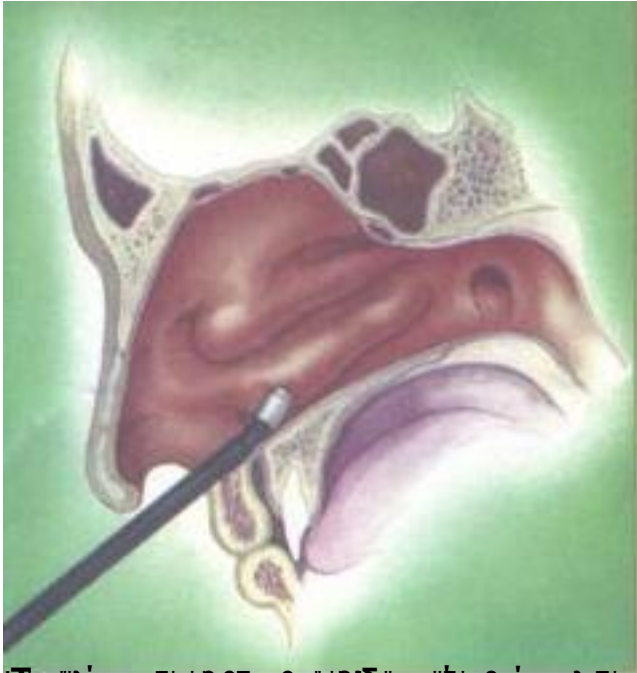Χειρουργική θεραπεία της αγγειοκινητικής ρινίτιδας

Το μπόουκωμα της αγγειοκινητικής ρινίτιδας μπορεί να αντιμετωπιστεί με χειρουργικές τεχνολογίες όπως το holmium- YAG laser (μήκος κύματος 2.09 μcm) και το erbium-activated glass-based fiber laser scalpel (μήκους κύματος 1.56 μcm)[2], οι διάφορες συσκευές υπερηχοπηξίας και φωτοπηξίας.

Η φωτοπηξία ως μέθοδος μόνιμης αποσυμφόρησης των κάτω ρινικών κογχών σε συνεπεία αγγειοκινητικής ή μη αλλεργικής και φαρμακευτικής ρινίτιδας

Αγγειοκινητική και Φαρμακευτική ρινίτιδα©

Συντάχθηκε απο τον/την Δρ Δημήτριος Ν. Γκέλης, Ιατρός, Οδοντίατρος, Ωτορινολαρυγγολόγος, Διδάκτωρ Πανεπιστημίου Αθηνών - Τελευταία Ενημέρωση Δευτέρα, 08 Ιανουάριος 2018 10:00



Επιμέλεια: Δρ Δημήτριος Ν. Γκέλης, Ιατρός, Οδοντίατρος, Ωτορινολαρυγγολόγος, Διδάκτωρ Πανεπιστημίου Αθηνών - Τελευταία Ενημέρωση Δευτέρα, 08 Ιανουάριος 2018 10:00

Αγγειοκινητική και Φαρμακευτική ρινίτιδα©

Συντάχθηκε απο τον/την Δρ Δημήτριος Ν. Γκέλης, Ιατρός, Οδοντίατρος, Ωτορινολαρυγγολόγος, Διδάκτωρ Πανεπιστημίου Αθηνών - Τελευταία Ενημέρωση Δευτέρα, 08 Ιανουάριος 2018 10:00



www.pharmagel.gr

