

Μαύροι κύκλοι γύρω από τα μάτια των παιδιών v©

Συντάχθηκε απο τον/την Δρ Δημήτριος Ν. Γκέλης, Ιατρός, Οδοντίατρος, Ωτορινολαρυγγολόγος, Διδάκτωρ Πανεπιστημίου Αθηνών - Τελευταία Ενημέρωση Δευτέρα, 08 Ιανουάριος 2018 10:00

Πολλοί γονείς παρατηρούν γύρω από τα μάτια των μικρών παιδιών τους μαύρους κύκλους. Αυτή η παρατήρηση κάνει όχι μόνο τους γονείς. Οι μαύροι κύκλοι γύρω από τα μάτια εμφανίζονται ταυτόχρονα και στα δύο μάτια και εντοπίζονται ομοιογενώς κυρίως στις περιοχές κάτω από τους οφθαλμικούς κόγχους.



Δρ Γκέλης Ν. Δημήτριος,

Ιατρός, Ωτορινολαρυγγολόγος, Οδοντίατρος, Διδάκτωρ της Ιατρικής Σχολής του Πανεπιστ

ΔΙΕΥΘΥΝΣΗ ΙΑΤΡΕΙΟΥ: Δαμασκηνού 46, Κόρινθος 20131, Τηλ. 2741026631, 6944280764

www.gelis.gr, □ □ □ □ □ □

www.curcumin.gr □ www.gkelikosagiorgi.gr www.wiki.gr □ □ □ □

www.orlpedia.gr

www.allergopedia.gr

www.d3gkelin.gr

Παρά το γεγονός ότι οι μαύροι κύκλοι γύρω από τα μάτια είναι πολύ συνηθισμένη κατάσταση υπάρχουν λίγες επιστημονικές ανακοινώσεις που περιγράφουν την παθογένεσή τους. Οι μαύροι κύκλοι οφείλονται σε ποικίλους αιτιολογικούς παράγοντες, όπως η υπερβολική εναπόθεση μελανίνης στο δέρμα γύρω από τα βλέφαρα, η ύπαρξη λεπτού και διαφανούς δέρματος στο κάτω βλέφαρο και γύρω απ'αυτό, που καλύπτει το σφιγκτήρα μυ των βλεφάρων [1], μια μεταφλεγμονώδης υπερμελάγχρωση, που είναι δευτεροπαθής μιας ατοπικής ή αλλεργικής δερματίτιδας εξ επαφής, το περικογχικό οίδημα, η επιφανειακή ύπαρξη αιμοφόρων αγγείων, και δημιουργία σκιάσεων συνεπεία χαλάρωσης του δέρματος [2]

Μαύροι κύκλοι γύρω από τα μάτια των παιδιών v©

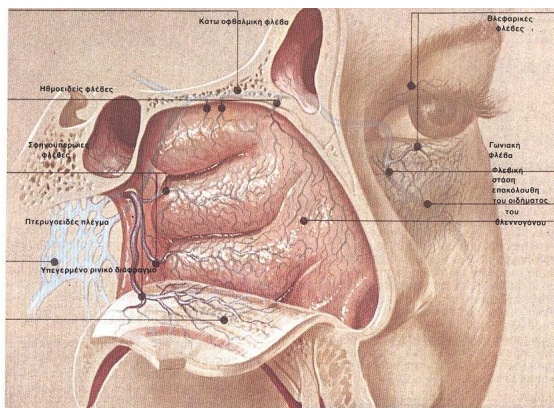
Συντάχθηκε απο τον/την Δρ Δημήτριος Ν. Γκέλης, Ιατρός, Οδοντίατρος, Ωτορινολαρυγγολόγος, Διδάκτωρ Πανεπιστημίου Αθηνών - Τελευταία Ενημέρωση Δευτέρα, 08 Ιανουάριος 2018 10:00

αλλά και οποιονδήποτε ενήλικα του περιβάλλοντος του παιδιού να υποθέσει ότι το παιδί δεν είναι υγιές ή δεν κοιμάται καλά.

Η δημιουργία μαύρων κύκλων γύρω από τα μάτια γίνονται εντονότερα αισθητή στα παιδιά με ανοιχτόχρωμο δέρμα και οφείλονται σε διάφορες αιτίες. Οι μαύροι κύκλοι των ματιών των παιδιών μπορεί να εξαλειφθούν, αφού με τη βοήθεια του γιατρού εντοπιστεί η αιτία που τους προκαλεί. Οι συνηθέστερες αιτίες που δημιουργούν μαύρους κύκλους στο δέρμα γύρω από τα μάτια των παιδιών είναι η **αλλεργική ρινίτιδα**, η χρόνια **ρινοκολπιτιδα** και οι **υποτροπιάζουσες λοιμώξεις του ανώτερου αναπνευστικού** και η **υπερτροφία των αδενοειδών εκβλαστήσεων**

Αλλεργική ρινίτιδα

Μεταξύ των συμπτωμάτων της αλλεργικής ρινίτιδας περιλαμβάνεται και το παρατεταμένο μπουκωμα της μύτης. Το μπουκωμα της μύτης οφείλεται σε συμφόρηση του ρινικού βλεννογόνου, δηλαδή τη λιμναση φλεβικού αίματος στα αγγεία του βλεννογόνου της μύτης. Στα παιδιά με μπουκωμένη μύτη οι φλέβες γύρω από τα μάτια είναι ανίκανες να παροχετευτούν στις ρινικές φλέβες που ήδη είναι γεμάτες με φλεβικό αίμα που λιμνάζει.



Μαύροι κύκλοι γύρω από τα μάτια των παιδιών v©

Συντάχθηκε απο τον/την Δρ Δημήτριος Ν. Γκέλης, Ιατρός, Οδοντίατρος, Ωτορινολαρυγγολόγος, Διδάκτωρ Πανεπιστημίου Αθηνών - Τελευταία Ενημέρωση Δευτέρα, 08 Ιανουάριος 2018 10:00

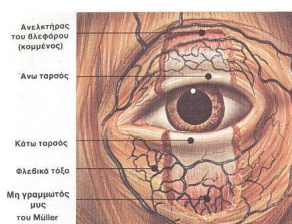
Ανατομική και παθογένεση των μαύρων περικογχικών κύκλων σε παιδι ή ενήλικα με αλλεργική ρι

Αποτέλεσμα αυτής της κακής λειτουργίας του αίματος από τις φλέβες γύρω από τα μάτια προς τις φλέβες του ρινικού βλεννογόνου είναι οι περιοφθαλμικές φλέβες να αυξήσουν τη διάμετρό τους και το σκούρο χρώμα τους να φαίνεται ως μαύροι κύκλοι γύρω από τα μάτια του παιδιού.

Η αλλεργική ρινίτιδα αποδεικνύεται ότι υπάρχει, στην πλειοψηφία των παιδιών από 5-14 ετών, με τις δερματικές δοκιμασίες νυγμού, με τις οποίες ανιχνεύεται η ύπαρξη αλλεργίας στις γύρεις φυτών, στα ακάρεα της σκόνης του σπιτιού, τα οικόσιτα ζώα (σκύλος, γάτα), μύκητες, πούπουλα κλπ.

Εφόσον οι δερματικές δοκιμασίες βρεθούν θετικές η αλλεργική ρινίτιδα αντιμετωπίζεται με απευαισθητοποίηση του παιδιού με υπογλώσσια ανοσοθεραπεία.

Μέχρις ότου αρχίσει η δράση της ανοσοθεραπείας τα συμπτώματα της αλλεργικής ρινίτιδας αντιμετωπίζονται με συμβατικά αντιαλλεργικά φάρμακα (αντιισταμινικά από το στόμα, ενδορρινικά κορτικοστεροειδή, ενδορρινικά τοπικά αποσυμφορητικά, ενδορρινικά αντιισταμινικά, κλπ).



Μαύροι κύκλοι γύρω από τα μάτια των παιδιών v©

Συντάχθηκε απο τον/την Δρ Δημήτριος Ν. Γκέλης, Ιατρός, Οδοντίατρος, Ωτορινολαρυγγολόγος, Διδάκτωρ Πανεπιστημίου Αθηνών - Τελευταία Ενημέρωση Δευτέρα, 08 Ιανουάριος 2018 10:00

Ένας επιπρόσθετος παράγοντας, που συμβάλλει στη δημιουργία οιδήματος στο κάτω βλέφαρο κ

Ασφαλής τρόπος άρσης της ρινικής συμφόρησης (μπουκώματος) είναι η χρησιμοποίηση ρινικών ψεκασμών πολλές φορές την ημέρα με υπέρτονο διάλυμα φυσιολογικού ορού [[Os moclean hypertonic nasal spray](#)]

σε δόση 3 ψεκασμών στο κάθε ρουθούνι, κάθε 2-3 ώρες, κάθε μέρα και για μεγάλο χρονικό διάστημα αφού η χρήση τους δεν συνοδεύεται από παρενέργειες..

Πολλά παιδιά είναι αλλεργικά σε διάφορα τρόφιμα π.χ, το γάλα, ασπράδι ή κροκός αυγού, ξηροί καρποί, τομάτα, ψάρι κλπ. Αυτή η αλλεργία ερευνάται με τις δερματικές δοκιμασίες ή με έρευνα στο βιοχημικό εργαστήριο, με κατάλληλες δοκιμασίες (RAST). Τα παιδιά με τροφική αλλεργία αποφεύγουν το τρόφιμο, προς το οποίο έχει αποδειχτεί ότι είναι ευαίσθητα.

Λοιμώξεις του ανώτερου αναπνευστικού συστήματος

Μια άλλη αιτία που μπορεί να προκαλέσει μαύρους κύκλους γύρω από τα μάτια είναι η παρουσία **χρόνιας ρινοκολπίτιδας** ή τα **καθ'υποτροπήν κρυολογήματα**. Οι καταστάσεις αυτές συνοδεύονται από την παραγωγή παχύρρευστων βλεννοπυωδών εκκρίσεων . Οι εκκρίσεις αυτές λιμνάζουν μέσα στους παραρρινίους κόλπους, αποφράζουν τους πόρους αερισμού των παραρρινίων κόλπων και αυτό αποτελεί άλλη μια αιτία συμφόρησης του ρινικού βλεννογόνου, οι διογκωμένες φλέβες του οποίου δεν επιτρέπουν την ομαλή ροή του φλεβικού αίματος και παρεμποδίζουν έτσι την αποχέτευση των φλεβών γύρω από τα μάτια, προς τις φλέβες του ρινικού βλεννογόνου.

Μαύροι κύκλοι γύρω από τα μάτια των παιδιών v©

Συντάχθηκε απο τον/την Δρ Δημήτριος Ν. Γκέλης, Ιατρός, Οδοντίατρος, Ωτορινολαρυγγολόγος, Διδάκτωρ Πανεπιστημίου Αθηνών - Τελευταία Ενημέρωση Δευτέρα, 08 Ιανουάριος 2018 10:00

Έτσι οι φλέβες γύρω από τα μάτια γίνονται σκουρότερες και ευρύτερες, δημιουργώντας έτσι τους γνωστούς μαύρους κύκλους γύρω από τα μάτια.

Οι λοιμώξεις του ανώτερου αναπνευστικού αντιμετωπίζονται με τη χρήση κατάλληλου αντιβιοτικού, ρινικών αποσυμφορητικών, ενδορρινικών κορτικοστεροειδών και ρινοπλύσεις με υπέρτονο διάλυμα φυσιολογικού ορού [[Osmoclean](#) [hypertonic](#) [nasal](#) [n](#) [bsp](#) [ray](#)]

σε δόση 3 ψεκασμών στο κάθε ρουθούνι, κάθε 2-3 ώρες, κάθε μέρα και για μεγάλο χρονικό διάστημα, αφού η χρήση τους δεν συνοδεύεται από παρενέργειες.

Στόχος των ρινοπλύσεων αυτών είναι το ξεκόλλημα των βλεννοπυωδών εκκρίσεων που λιμνάζουν μέσα στις ρινικές θαλάμους.

Η χρόνια ρινοκολπίτιδα εκτός των ανωτέρω μπορεί να αντιμετωπιστεί με ρινικούς ψεκασμούς [Rhinosisam](#) [nasal](#) [spray](#) [ψεκασμοί σησαμελαίου, μαστιχελαιίου, και βιταμίνης E]. Με το

[Rhinosisam](#) [nasal](#) [spray](#)

αποκαθίσταται η φυσιολογική λειτουργία του ρινικού βλεννογόνου, η οποία υπολειπουργούσε από τις συσσωρευμένες μέσα στη μύτη βλεννοπιώδεις εκκρίσεις. Το

[Rhinosisam](#) [nasal](#) [spray](#)

μπορεί να χρησιμοποιηθεί επί ένα συνεχή μήνα με 2-3 ψεκασμούς στο κάθε ρουθούνι, κάθε μέρα, χωρίς την πρόκληση παρενεργειών.

Υπερτροφικές αδenoειδείς εκβλαστήσεις (κρεατάκια)

Μαύροι κύκλοι γύρω από τα μάτια των παιδιών v©

Συντάχθηκε απο τον/την Δρ Δημήτριος Ν. Γκέλης, Ιατρός, Οδοντίατρος, Ωτορινολαρυγγολόγος, Διδάκτωρ Πανεπιστημίου Αθηνών - Τελευταία Ενημέρωση Δευτέρα, 08 Ιανουάριος 2018 10:00

Οι διογκωμένες ή υπερτροφικές αδενοειδείς εκβλαστήσεις φράζουν τον ανώτερο αεραγωγό με επακόλουθο, το παιδί να αναπνέει από το στόμα και να ροχαλίζει με ποικίλη ένταση και βαρύτητα (**σύνδρομο αποφρακτικής άπνοιας στον ύπνο**). Οι υπερτροφικές αδενοειδείς εκβλαστήσεις προκαλούν διαταραχές του ύπνου και οι άπνοιες του προκαλούν ημερήσια υπνηλία, με αποτέλεσμα να διαταράσσεται η ποιότητα ζωής του παιδιού και να περιορίζονται οι σχολικές του επιδόσεις.

Τα παιδιά με υπερτροφικές αδενοειδείς εκβλαστήσεις είναι διαρκώς κουρασμένα και αναπτύσσουν μαύρους κύκλους εξαιτίας της καταργημένης ρινικής αναπνοής τους και της κακής κυκλοφορίας του φλεβικού αίματος στις φλέβες του ρινικού βλεννογόνου.

Η αφαίρεση των αδενοειδών εκβλαστήσεων σε ένα παιδί, του αποκαθιστά τη ρινική αναπνοή, του αποκαθιστά τον φυσιολογικό ύπνο και εξαφανίζει τους μαύρους κύκλους γύρω από τα μάτια του.

Σε μερικά παιδιά μπορεί οι μαύροι κύκλοι να δημιουργούνται από την ταυτόχρονη συνύπαρξη αλλεργικής ρινίτιδας, χρόνιας ρινοκολπίτιδας και υπερτροφίας των αδενοειδών εκβλαστήσεων .



