

ΑΚΟΥΣΤΙΚΟ ΝΕΥΡΙΝΩΜΑ

Συντάχθηκε απο τον/την Δρ Δημήτριος Ν. Γκέλης, Ιατρός, Οδοντίατρος, Ωτορινολαρυγγολόγος, Διδάκτωρ Πανεπιστημίου Αθηνών - Τελευταία Ενημέρωση Δευτέρα, 08 Ιανουάριος 2018 10:00



Δρ ☐
pharmage@otenet.gr

Γκέλης ☐

Ν. ☐

Δημήτριος ☐

Ιατρός ☐

www.gelis.gr,

www.gkelanto.gr,

www.allergopedia.gr,

www.orlpedia.gr

ΙΔΙΑΙΤΕΡΑ ΕΝΔΙΑΦΕΡΟΝΤΑ: ΩΡΛ Αλλεργία, Εμβοές αυτιών, κακοσμία στόματος, Ροχαλητό, Βαρηκο

Προληπτική Ιατρική, Ιατρική Διατροφολογία, Συμπληρωματική Ιατρική, Περιβαλλοντική Ιατρική, Κόκ

Το ακουστικό νευρίνωμα (Σβάνωμα) είναι ένας καλοήθης όγκο, που μπορεί να αναπτυχθεί στο νεύρο της ακοής και της ισορροπίας κοντά στο έσω ους (αυτί). Ο όγκος είναι προϊόν της υπερπαραγωγής των κυττάρων του Σβαν (κύτταρα σαν φύλλα, που φυσιολογικά περιτυλίγουν τις νευρικές ίνες, όπως η λεπτή φλούδα του κρεμμυδιού και συγκρατούν τα νεύρα).

Την ονομασία αυτή την πήραν αυτά τα κύτταρα από το Γερμανό ανατόμο Theodor Schwan (1810-1882). Όταν η ανάπτυξη των κυττάρων του Schwan είναι ανώμαλα μεγάλη, τότε αυτά τα κύτταρα συνωστίζονται και συμπιέζουν το νεύρο της ακοής και της ισορροπίας, προκαλώντας βαθμιαία **βαρηκοΐα, εμβοές** στα αυτιά και ζάλες. Αν ο όγκος μεγαλώσει πολύ μπορεί να παρεμβληθεί στο προσωπικό νεύρο, προκαλώντας μερική παράλυση και τελικά πιέζει όλες τις γειτονικές προς τον όγκο περιοχές του εγκεφάλου, απειλώντας τη ζωή του πάσχοντος.

Η **έγκαιρη διάγνωση** ενός ακουστικού νευρινώματος είναι το κλειδί στην πρόληψη των σοβαρών επακολούθων της παρουσίας του όγκου. Δυστυχώς, η έγκαιρη διάγνωση του ακουστικού νευρινώματος, μερικές φορές, είναι δύσκολη, διότι τα συμπτώματα μπορεί να είναι ήπια ή να μην εμφανίζονται στα αρχικά στάδια της ανάπτυξης του όγκου. Άλλωστε η βαρηκοΐα, οι εμβοές στα αυτιά και οι ζάλες είναι συνηθισμένα συμπτώματα αρκετών άλλων παθήσεων του μέσου και έσω ωτός (αυτιού). Συνεπώς μόλις κάποιος παραπονεθεί για τα παραπάνω συμπτώματα είναι σοφό να κάνει έναν έλεγχο της ακουστικής του ικανότητας και του συστήματος της ισορροπίας του (ακοομετρία, τυμπανομετρία, προβλήτα δυναμικά εγκεφαλικού στελέχους και νυσταγμογραφία), που αποτελούν βασικές παρακλινικές εξετάσεις, για να τεθεί η διάγνωση. Η αξονική και η μαγνητική τομογραφία βοηθούν στην ακριβή εντόπιση και τον προσδιορισμό του μεγέθους του όγκου, καθώς και στο χειρουργικό σχεδιασμό της αφαίρεσης του.

Αν ένα **ακουστικό νευρίνωμα** αφαιρεθεί χειρουργικά όταν ακόμη είναι πολύ μικρό, η ακοή μπορεί να διατηρηθεί και να εξαφανιστούν τα συμπτώματα, που συνοδεύουν την παρουσία του όγκου. Καθώς ο όγκος όμως μεγαλώνει, η χειρουργική αφαίρεσή του είναι συχνά πολυπλοκότερη, διότι ο όγκος μπορεί να έχει προσκολληθεί στερεά στα νεύρα που ελέγχουν τις κινήσεις του προσώπου της ακοής και της ισορροπίας.

Υπάρχουν δυο τύποι ακουστικών νευρινωμάτων: ο μονόπλευρος και ο αμφοτερόπλευρος. Το μονόπλευρο ακουστικό νευρίνωμα προσβάλλει μόνο το ένα αυτί και αποτελεί το 8% των ενδοκρανιακών όγκων. Τα συμπτώματα μπορούν να αναπτυχθούν σε οποιαδήποτε ηλικία,

αλλά συνήθως συμβαίνουν στις ηλικίες μεταξύ των 30-60 ετών.

Τα αμφοτερόπλευρα ακουστικά νευρινώματα, που προσβάλλουν και τα δύο αυτιά είναι κληρονομική κατάσταση. Κληρονομείται η νόσος από τον ένα εκ των γονέων και είναι επακόλουθο μιας γενετικής διαταραχής γνωστής ως **νευρινωμάτωσης-2 (NF2)**. Τα άτομα που έχουν προσβληθεί από τη νόσο έχουν πιθανότητες 50% να μεταφέρουν τη νόσο στους απογόνους τους. Αντίθετα με τους ασθενείς, που αναπτύσσουν μονόπλευρα το ακουστικό νευρίνωμα, τα άτομα με

NF2

συνήθως αναπτύσσουν συμπτώματα στην εφηβική ηλικία ή των πρώτη νεανική ηλικία.

Επειδή οι

NF2

ασθενείς, συνήθως έχουν πολλαπλούς όγκους η χειρουργική τους αντιμετώπιση είναι πολυπλοκότερη σε σύγκριση με αυτούς, στους οποίους αφαιρείται ένα μονόπλευρο ακουστικό νευρίνωμα. Εδώ χρειάζεται παραπέρα έρευνα για να καθοριστεί η καλύτερη προσέγγιση αυτών των ασθενών.

Επιπρόσθετα με τους όγκους που ξεκινάνε από τα νεύρα της ακοής και της ισορροπίας, οι

NF2

ασθενείς μπορεί να αναπτύξουν όγκους και σε άλλα κρανιακά νεύρα, που έχουν σχέση με την κατάποση, την ομιλία, τα μάτια, τις κινήσεις των μυών του προσώπου και της αισθητικότητας του προσώπου. Οι

NF2

ασθενείς μπορεί να αναπτύξουν όγκους μέσα στην σπονδυλική στήλη, στο νωτιαίο μυελό και στα λεπτά καλύμματα του εγκεφάλου, τις μήνιγγες.

Οι ερευνητές επιστήμονες πιστεύουν ότι και οι δύο τύποι του ακουστικού νευρινώματος είναι επακόλουθα της απώλειας της λειτουργίας ενός γονιδίου στο χρωμόσωμα 22. Τα

γονίδια είναι ένα μικρό τμήμα του DNA που ευθύνονται για τα ιδιαίτερα χαρακτηριστικά του ανθρώπου, όπως το χρώμα των μαλλιών ή ο τόνος του δέρματος κ.λ.π. Οι ερευνητές πιστεύουν ότι αυτό το ιδιαίτερο γονίδιο στο χρωμόσωμα 22 καταπιέζει την ανάπτυξη των κυττάρων του Schwann. Όταν αυτό το γονίδιο δεν λειτουργεί σωστά τα κύτταρα του Schwann μπορεί ν' αυξηθούν ανεξέλεγκτα. Πιστεύεται μάλιστα ότι αυτό το ίδιο γονίδιο μπορεί να βοηθάει στην καταστολή της αύξησης άλλων τύπων όγκων. Για τα άτομα με μονόπλευρο ακουστικό νευρίνωμα, εν' τούτοις μερικοί ερευνητές υποθέτουν ότι αυτό το γονίδιο χάνει την ικανότητα του να λειτουργεί κατάλληλα ως επακόλουθο της επίδρασης περιβαλλοντικών παραγόντων.

Μόλις το γονίδιο, που καταπιέζει την ανάπτυξη του κυττάρου του Schwann χαρτογραφηθεί ή εντοπιστεί μπορεί να αναπτυχθεί γονιδιακή θεραπεία για να ελεγχθεί ο υπερπληθυσμός αυτών των κυττάρων στα άτομα με ακουστικό νευρίνωμα. Επίσης μαθαίνοντας περισσότερα για το πως τα γονίδια βοηθούν στην καταστολή του ακουστικού νευρινώματος μπορούμε να προλάβουμε τους όγκους του εγκεφάλου και να οδηγηθούμε στην θεραπεία του καρκίνου.

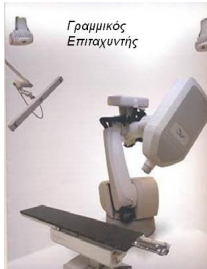
Αντιμετώπιση

Η χειρουργική αφαίρεση ενός ακουστικού νευρινώματος, που είναι κολλημένο στο νεύρο της ακοής, της ισορροπίας και του προσώπου (προσωπικό νεύρο) μπορεί να επιδεινώσει τα συμπτώματα του ασθενούς, διότι αυτά τα νεύρα πρέπει να κοπούν και να αφαιρεθούν με τον όγκο. Ως εναλλακτική λύση της χειρουργικής, κλασσικής χειρουργικής αφαίρεσης του όγκου είναι η ακτινοχειρουργική.

Με τη μέθοδο αυτή επιδιώκεται η ελάττωση των διαστάσεων και των ορίων του όγκου. Η

τεχνική αυτής της μεθόδου στηρίζεται στην ακριβή εστίαση των ακτίνων της ακτινοθεραπείας στον όγκο. Θεραπευτικά χρησιμοποιείται η ακτινοχειρουργική με γραμμικό **στερεοτακτικό επιταχυντή** με σχετικά μικρή συχνότητα παρενεργειών, η διατήρηση της ακοής είναι πτωχή και ο έλεγχος του ακουστικού νευρινώματος ποικίλλει.

[Likhterov et al, 2007](#)



Η **ακτινοχειρουργική** που εφαρμόζεται με προσεκτικά εστιασμένη ακτινοβολία, εφαρμόζεται μερικές φορές στα ηλικιωμένα άτομα, σε ασθενείς με αμφοτερόπλευρη εμφάνιση του όγκου, ή σε ασθενείς, στους οποίους αναπτύσσεται ο όγκος στο νεύρο της πλευράς από την οποία μόνον ακούν. Η αποτελεσματικότητα της ακτινοθεραπείας είναι επιβεβαιωμένη με , μετά από μακροχρόνιες παρακολούθησεις ασθενών, αλλά μπορεί να προκληθεί μια κακοήθης εξαλλαγή μετά από παρέλευση ετών. Αυτό σημαίνει ότι χρειάζεται πολύ προσοχή όταν η ακτινοθεραπεία εφαρμόζεται σε νεαρά άτομα. (Maire et al, 2006).Εικόνα 1. Στερεοτακτικός Επιταχυντής

Ο [Ferri et al, \(2008\)](#) παρακολούθησαν για μεγάλο χρονικό διάστημα την πορεία ασθενών με ενδοκαναλικά και μικρού έως μετρίου μεγέθους σβανώματα σε μεγάλα δείγματα ασθενών, στους οποίους δεν είχε συστηθεί χειρουργική αφαίρεση. Συγκεκριμένα παρακολούθησαν εκατόν εικοσιτρείς ασθενείς που είχαν εμφανίσει σποραδικά αιθουσαίο σβάννωμα και είχαν ερευνηθεί με μαγνητικές τομογραφίες. Όσοι ασθενείς τους, είχαν όγκους μεγαλύτερους των των 2mm, είτε τους παρέπεμπαν για χειρουργική θεραπεία, ή τους υπέβαλαν σε ακτινοθεραπεία, αλλά όχι σπάνια συνέχιζαν να τους παρακολουθούν με την πολιτική του "βλέποντας και κάνοντας". Οι αλλαγές του μεγέθους των όγκων με την πάροδο του χρόνου αξιολογούντο με την ακουστική ικανότητα και έγιναν στατιστικές αναλύσεις με παράγοντες προβλέψιμης ανάπτυξης.

□

Αποτελέσματα: Σχεδόν τα δύο τρίτα (64.5%) των περιπτώσεων δεν επέδειξαν ανάπτυξη του όγκου καθ' όλη τη διάρκεια της περιόδου παρατήρησης (μέση περίοδος παρακολούθησης 4.8 έτη). Δεκαέξι από τους ασθενείς με όγκους που έδειχναν αύξηση του μεγέθους τους, χειρουργήθηκαν χωρίς επιπλοκές ή παράλυση του προσωπικού νεύρου. Λιγότεροι από τους μισούς (45.5%) ασθενείς κατά τη διάγνωση του όγκου είχαν χρήσιμη ακουστική ικανότητα (τάξεις A και B σύμφωνα με την ταξινόμηση της American Academy of Otolaryngology-Head and Neck Surgery), ενώ 41 (73.2%) ασθενείς είχαν διατηρήσει την ακοή τους κατά τη διάρκεια της παρακολούθησής τους, ανεξάρτητα από το ρυθμό της αύξησης του μεγέθους του όγκου.

Συμπέρασμα: Η συντηρητική αντιμετώπιση των αιθουσαίων σβανωμάτων φαίνεται να είναι ασφαλής διαδικασία, διότι οι περισσότεροι όγκοι δεν αναπτύσσονται και τα χειρουργικά αποτελέσματα δεν επηρεάζονται από πιθανές καθυστερήσεις. Σε μια μεγάλη πλειοψηφία των περιπτώσεων διατηρείται ένα χρήσιμο επίπεδο ακουστικής ικανότητας. Εξαιτίας της ανώμαλης συμπεριφοράς του όγκου, οι περιοδικές νευροακτινολογικές έρευνες είναι υποχρεωτικές για να περιορίζονται οι όψιμοι χειρουργικοί κίνδυνοι.

Αν δεν αποφασιστεί η αφαίρεση του ακουστικού νευρινώματος συνιστάται η συχνή παρακολούθησή του με μαγνητική τομογραφία.

Βιβλιογραφία

Ferri, Gian Gaetano MD; Modugno, Giovanni Carlo MD; Pirodda, Antonio MD; Fioravanti, Antonio MD; Calbucci, Fabio MD; Ceroni, Alberto Rinaldi MD □ **Conservative Management of**

Vestibular Schwannomas: An Effective Strategy

Laryngoscope. 118(6):951-957, June 2008.

[Maire JP](#) , [Huchet A](#) , [Milbeo Y](#) , [Darrouzet V](#) , [Causse N](#) , [Célérier D](#) , [Liguoro D](#) , [Bébéar JP](#)

. Twenty years' experience in the treatment of acoustic neuromas with fractionated radiotherapy: a review of 45 cases.

[Int J Radiat Oncol Biol Phys.](#)

2006 Sep 1;66(1):170-8.

[Likhterov I](#) , [Allbright RM](#) , [Selesnick SH](#) . LINAC radiosurgery and radiotherapy treatment of acoustic neuromas.

[Otolaryngol Clin North Am.](#)

2007 Jun;40(3):541-70.

Μιχάλαρος Χ., Γρηγορίου Β. **Η Συντηρητική αντιμετώπιση των αιθουσαίων Σβανωμάτων είναι μια αποτελεσματική στρατηγική. Σύγχρονη ΩΡΛ Ενημέρωση. Απρίλιος-Ιούνιος, 2008.**

□

ΟΔΗΓΙΑ ΠΡΟΛΗΠΤΙΚΗΣ ΩΤΟΡΙΝΟΛΑΡΥΓΓΟΛΟΓΙΑΣ

Τα άτομα με βαρηκοΐα, εμβοές των αυτιών τους και ζάλες πρέπει να εξετάζονται από ωτορινολαρυγγολόγο, ο οποίος εκτός από τη λήψη του ιατρικού ιστορικού και την κλινική εξέταση, εφόσον υποψιάζεται την παρουσία ενός ακουστικού νευρινώματος ερευνά τον ασθενή, κάνοντας του ακόογραμμα, τυμπανομετρία, προκλητά ακουστικά δυναμικά εγκεφαλικού στελέχους, ηλεκτρονυσταγμογραφία, αξονική και μαγνητική τομογραφία.

Δρ Δημήτριος Ν. Γκέλης

Ο διαδικτυακός τόπος www.gelis.gr αποτελεί δεξαμενή ωτορινολαρυγγολογικών και ιατρικών γνώσεων (medical think tank) πολύτιμων για ωτορινολαρυγγολόγους και τους γιατρούς των λοιπών ειδικοτήτων, αφού σχεδόν κάθε μήνα γίνεται ανανέωση των ιστοσελίδων του και προστίθενται τα νέα δεδομένα της ιατρικής επιστήμης, ενώ απομακρύνονται οι μη χρήσιμες πλέον γνώσεις. Αυτά όλα τεκμηριώνονται πλήρως με την έρευνα και μελέτη της Ελληνικής και της διεθνούς βιβλιογραφίας που πάντοτε παρατίθεται.

Ο www.gelis.gr δεν παρέχει ιατρικές οδηγίες ή συμβουλές σε ασθενείς και δεν αποτελεί σταθμό τηλεϊατρικής.

Συνεπώς ουδεμία ιατρική ή άλλου τύπου ευθύνη φέρει για τη χρησιμοποίηση από μη γιατρούς των παρεχομένων ιατρικών γνώσεων και πληροφοριών .

Οι μη γιατροί αναγνώστες μπορούν να ενημερωθούν από τα γραφόμενα στην ιστοσελίδα, για τις ΩΡΛ εξελίξεις, να κατανοήσουν την ιατρική ορολογία, και να διευρύνουν το ιατρικό λεξιλόγιό τους, ώστε να καταλαβαίνουν ασφαλέστερα τις οδηγίες των γιατρών τους.

Ο www.gelis.gr δεν υποκαθιστά το γιατρό κανενός ασθενούς, ούτε έχει την ευθύνη των πράξεων ασθενών, τους οποίους δεν γνωρίζει. Την ευθύνη για την επίλυση ιατρικών προβλημάτων την έχει μόνον ο γιατρός του κάθε ασθενούς, από τον οποίο οφείλει να ζητήσει βοήθεια, όταν έχει κάποιο πρόβλημα υγείας.

ΜΙΑ ΙΑΤΡΙΚΗ ΙΣΤΟΣΕΛΙΔΑ ΠΟΤΕ ΔΕΝ ΑΝΤΙΚΑΘΙΣΤΑ ΤΟΝ ΓΙΑΤΡΟ ΕΝΟΣ ΑΣΘΕΝΟΥΣ

ΜΙΑ ΙΑΤΡΙΚΗ ΙΣΤΟΣΕΛΙΔΑ ΜΠΟΡΕΙ ΝΑ ΜΟΝΟ ΝΑ ΑΦΥΓΠΝΙΣΕΙ ΕΝΑΝ ΑΣΘΕΝΗ, ΓΙΑ ΝΑ ΖΗΤΗΣΕΙ ΕΓΚΑΙΡΑ ΙΑΤΡΙΚΗ ΒΟΗΘΕΙΑ ΑΠΟ ΥΠΕΥΘΥΝΟ ΓΙΑΤΡΟ

ΑΚΟΥΣΤΙΚΟ ΝΕΥΡΙΝΩΜΑ

Συντάχθηκε απο τον/την Δρ Δημήτριος Ν. Γκέλης, Ιατρός, Οδοντίατρος, Ωτορινολαρυγγολόγος, Διδάκτωρ
Πανεπιστημίου Αθηνών - Τελευταία Ενημέρωση Δευτέρα, 08 Ιανουάριος 2018 10:00
